Über

unvorhergesehene Zufälle bei zahnärztlich-chirurgischen Eingriffen, ihre Folgen und ihre Behebung.

Inaugural-Dissertation

zur

Erlangung der zahnärztlichen Doktorwürde

der

Hohen Medizinischen Fakultät

der

Rheinischen Friedrich-Wilhelms-Universität

zu Bonn.

Vorgelegt am 1. Juni 1937

von

Werner Beckmann,

Zahnarzt

aus Bremen.

Druck von H. Trapp, Bonn, Stiftsgasse 11 / 1937.

Gedruckt mit Genehmigung der Medizinischen Fakultät
der Universität Bonn.

Referent: Prof. Dr. Balters.

Korreferent: Prof. Dr. Freiherr v. Redwitz.

R. UNIV.
BIBLIOTHEEK
LEIDEN

Meinen lieben Eltern

in Dankbarkeit gewidmet.

Inhalt.

Einleitung.

1. Unvorhergesehene Zufälle bei Extraktionen.
   a. Zufälle während der Extraktion.
   b. Zufälle nach der Extraktion.
2. Unvorgesehene Zufälle bei Cystenoperationen.
   a. Zufälle während der Operation.
   b. Zufälle nach der Operation.
3. Unvorhergesehene Zufälle bei anderen chirurgischen Eingriffen.

Schluß.

Einleitung.

Dem Thema der Arbeit entsprechend sollen hier nicht normale Verhältnisse bei zahnärztlich-chirurgischen Eingriffen untersucht oder Schwierigkeiten besprochen werden, die z. B. in das Gebiet der Abnormitäten fallen oder auch streng pathologisch bedingt sind, sondern Zufälligkeiten, denen man sich plötzlich während oder nach dem chirurgischen Eingriff gegenübersieht, oder Möglichkeiten, auf die man durch die Diagnose in keiner Weise hingewiesen wurde.

Es ist nicht möglich, alle im Verlauf der Untersuchung vorgefundenen Fälle im Rahmen dieser Arbeit zur Darstellung zu bringen; die unten skizzierten Fälle sind als Zentralfälle zu werten, denen zahlreiche Variationen angelagert sein können.

Die Fälle entstammen, bis auf wenige, die der Fachliteratur entnommen wurden, dem Großen Städt. Krankenhaus zu Bremen, das mir auch in dankenswerter Weise alle Röntgenaufnahmen zur Verfügung stellte.

I. Unvorhergesehene Zufälle bei Extraktionen.

a) Zufälle während der Extraktion.

Das Gebiet der Extraktionen nimmt den Zahnarzt von allen chirurgischen Eingriffen am häufigsten in Anspruch. Da sich hierbei infolgedessen die meisten unvorhergesehenen Zufälle einstellen, so sind in diesem Abschnitt die Fälle etwas zahlreicher bemessen worden. In den nachfolgenden Abschnitten ist dann von Analogien abgesehen.

Fall I: Patient hatte seit vier Tagen eine Schwellung am UK r. Es bestand leichtes Druckgefühl, keine Schmerzen. Die Gegend des Kieferwinkels war bretthart infiltriert. Die Inspektion ergab den durchbrechenden $\overline{8|}$. RK: $\overline{8|}$ ist gegen die Wurzel des $\overline{7|}$ verlagert (Abb. 1). Bei Extraktion des $\overline{8|}$ brach die Krone ab. Trotz mehrerer Hebel- und Extraktionsversuche gelang es nicht, den verbliebenen Wurzelrest zu entfernen. Auch die üblichen Meißelungen führten wegen der Härte des Knochens nicht zum Ziel. Die Alveole mußte in ihrer gesamten Höhe abgetragen werden. Erst so gelang es, die mächtige Wurzel des $\overline{8|}$ herauszubekommen. Dabei mußte auch der $\overline{7|}$ geopfert werden. Anschließend konservierende Behandlung: der Heilungsverlauf war normal.

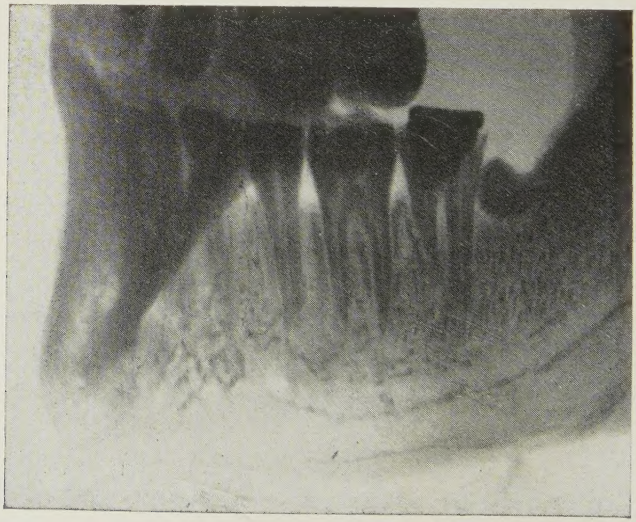

Abb. 1.

Fall 2: Patient kam mit einer Schwellung am UK li. Ein Techniker hatte einige Tage vorher versucht, den $\overline{|8}$ zu extrahieren. Dabei war eine Wurzelspitze stecken geblieben, obwohl sie normale Form zeigte. Die Schwellung zeigte Fluktuation; es wurde incidiert. Wenige Tage später ließ sich ein Sequester entfernen; dadurch kam die Wurzelspitze frei, die sich nun leicht herausnehmen ließ. Anschließend Wärmetherapie.

Die beiden herausgehobenen und scheinbar geringfügigen Fälle zeigen, daß Schwierigkeiten bei Extraktionen auftreten können, die ursprünglich einen normalen Verlauf vermuten ließen. In zahlreichen ähnlichen Fällen ergab die Röntgenkontrolle gar keine Anhaltspunkte oder die Form der Zähne entsprach durchaus den normalen anatomischen Verhältnissen; auch Verwachsungen ließen sich nicht feststellen. Oft war die Ursache solcher Frakturen an unteren Weisheitszähnen eine außerordentliche starke und unnachgiebige Corticalis. Doch auch bei gewöhnlicher Corticalis, bei guter Beherrschung der Extraktionstechnik, bei gutem Instrumentarium und guter Übersicht sind Frakturen möglich. Die angeführten Fälle zeigen es. [1])

1) Nach Port-Euler sind die Ursachen von Frakturen der anatomisch normal gebauten Weisheitszähne in einer außerordentlich entwickelten und unnachgiebigen Cortikalis zu erblicken. Zur Extraktion der Wurzeln wird äußerst ruhiges und langsames Vorgehen unter Benutzung der üblichen Technik empfohlen: nichts ist verkehrter, als sofort nach der Wurzelzange zu greifen.

Der Hauptgrund der Frakturen unterer Prämolaren, die an Zahl den Weisheitszahnfrakturen am nächsten kommen, ist nach genannten Autoren in einer zu geringen Beachtung der Rotationsbewegung zu suchen.

Die pathologische Beschaffenheit des Paradentiums und der Kalkgehalt der Zähne konnten dabei nicht untersucht werden.

Liegt eine Fraktur vor, so wäre es falsch, mit Gewalt an die Entfernung des Wurzelrestes zu gehen. Ruhiges, sachliches Verhalten, gute Übersicht, schonende Meißelungen, selbst wenn der Alveolarrand in seiner ganzen Höhe abgetragen werden muß, führen zum Ziel. Auf die übliche Operationstechnik und die Methode hierbei einzugehen erübrigt sich. Auf jeden Fall ist aber davor zu warnen, abgebrochene Wurzelspitzen in der Alveole zu belassen. Da dieser Wurzelrest immer als infiziert

zu betrachten ist, können schwere Komplikationen die Folge sein. Kann jedoch aus irgendeinem Grunde die frakturierte Wurzelspitze nicht sofort extrahiert werden, sei es, daß der Zustand des Patienten die Entfernung verbietet oder starke Blutungen die Übersicht behindern, so ist Tamponade indiziert. Auf jeden Fall ist dann bald die Wurzelspitze zu entfernen. Vor abwartender Therapie ist zu warnen.[2])

2) Schwellenbach schreibt, daß nach kleinen Frakturen der Wurzeln wenn die Bruchstücke in der Alveole belassen werden, die Osteomyelitis bei, Nichtbehandlung fast immer die Regel sei, während bei noch so komplizierten Kieferfrakturen letztere nur selten zu erwarten sei. Die Ursache sieht er in der der Gangrän verfallenen Pulpa: denn auch die Gangrän ist die Ursache der dentalen Osteomyelitis.

b. Zufälle nach der Extraktion.

Es liegt durchaus im Bereich der Möglichkeiten, daß sich nach normal verlaufenen Extraktionen irgendwelche Komplikationen einstellen können. Ein Verschulden seitens des Zahnarztes z. B. infolge Infektion der Instrumente oder starker bei der Extraktion ausgeübter Drucke, die zu einer Entzündungsbereitschaft des Gewebes führen können, braucht dabei nicht vorzuliegen; auch die Mundverhältnisse, die Mundhygiene und nicht zuletzt die Disposition des Patienten können zu üblen Folgeerscheinungen führen und schwere Nachwirkungen hervorrufen.

Zu den leichteren Komplikationen gehören Schwellungen — seien sie ödematös, hämatogen oder infektiös bedingt — und Nachblutungen leichterer Art.[3])

3) Nach Greve gehören zu den Komplikationen nach Extraktionen: Infektion, Blutung, Nachschmerz und zahlreiche andere Zufälle. Gegen die Infektion empfiehlt Greve antiseptische Ausspülungen der Wunde, Auskratzen der infizierten Alveole, Jodoformgazetamponade: evtl. Solluxbestrahlung; bei schwereren Entzündungen mit Allgemeinerscheinungen intramusculäre Injektion von 2 ccm Omnadin.

Zur Behandlung der Blutung empfiehlt Greve Tamponade, Styptizin oder Stryphnongaze; zur Herabsetzung des Blutdrucks Phenazitin oder Antipyrin 0,2—0,3 (2-stündlich), soweit keine Allgemeinerkrankung die Ursache ist.

Den Nachschmerz bekämpft Greve mit antiseptischen Maßnahmen, Ausspülung, Tamponade, konzentrierte Carbolsäure, Curettement, Entfernung der Ursachen (Knochenkanten usw.).

Fall 3: Patient hatte eine Parulis, die ausging von der frakturierten Wurzelspitze des $\underline{|5}$. Die RK zeigte keine abnorme Krümmung der Wurzelspitze; letztere wurde extrahiert (Abb. 2). Trotz Wärme und konservierender Behandlung ging die Schwellung nicht wie üblich zurück. Die Schwellung wurde incidiert, es entleerte sich jedoch kein Sekret. Erst nach weiteren 10 Tagen ging die Schwellung allmählich zurück und zwar bei ausgiebiger Wärmebehandlung.

Ähnlich dem Fall 3 ging in vielen Fällen die Schwellung, die sich nach sonst normalem Verlauf der Extraktion eingestellt hatte, erst nach Incision, bei der sich jedoch kein Sekret entleerte, nach Tamponade und reichlicher Wärmetherapie langsam zurück (Abb. 3).

Abb. 2

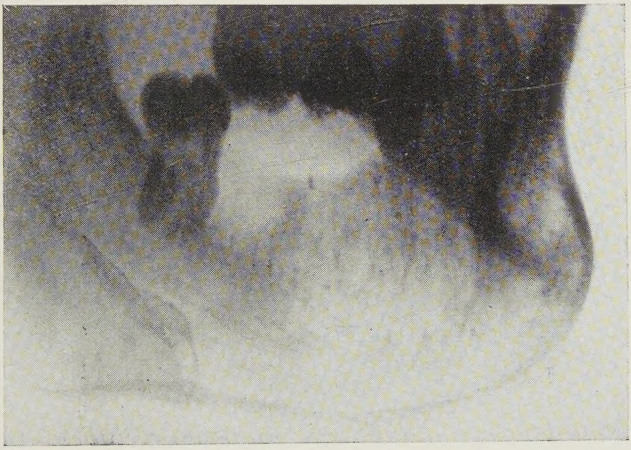

Abb. 3

Diese Fälle zeigen, wie sich der Zahnarzt nach sonst normal verlaufenen Extraktionen bisweilen hartnäckigen Schwellungen gegenübersehen kann, die schwer auf eine Therapie ansprechen. Wichtig für die Therapie ist dann die genaue Diagnosestellung der Schwellung — ob Wundödem, Hämatom oder infektiöse Schwellung.

Das sekundäre Wundödem ist zu erkennen an der diffusen Form, der Unempfindlichkeit gegen Druck, dem Fehlen von Wärmesteigerung, der weichen Konsistenz. Bei ausgiebigster Wärmetherapie geht diese Schwellung schnell in ein bis zwei Tagen zurück.

Das Hämatom findet man häufig nach schwierigen Extraktionen, besonders nach Extraktionen der unteren Prämolaren (Verletzung der art. ment.). Die Schwellung ist dann umschrieben, besitzt deutliches Druckgefühl; die Konsistenz ist prall elastisch. Die Haut über der Schwellung ist verschieblich. In der Therapie ist jede Punktion oder Incision zu unterlassen. Es kann nach wenigen Tagen Wärme appliziert werden.

Die infektiöse Schwellung geht meist mit einer Infektion der Wunde parallel; sie fühlt sich derb und heiß an und ist sehr stark druckempfindlich. Die regionären Drüsen können durchtastbar sein. Die Behandlung ist umso wirksamer, je früher sie einsetzt. Die Therapie richtet sich nach dem Krankheitsbild. Ist Temperatur von mehr als 38,5° vorhanden, so ist Ruhe angezeigt neben der örtlichen Behandlung: Wundsäuberung und -pflege; evtl. werden Incision und Wärmebestrahlung notwendig.

Daß sich bei eventl. Incisionen solcher Schwellungen kein Sekret entleert, besagt nur, daß die vorliegende Entzündung vorwiegend proliferativer Natur ist. Die Exsudation tritt dabei in den Hintergrund. Die geeignetste Therapie ist in solchen Fällen die Wärmebehandlung. Angebracht ist es, die Patienten über Art und Behandlung der Schwellung aufzuklären und darauf hinzuwirken, die Wärmetherapie fortzusetzen.[4])

4) Schneider berichtet über einen Fall, bei dem bei einer Schwellung eine falsche Diagnose gestellt worden war. Ihm wurde ein $1^3/_4$ Jahre altes Kind überwiesen wegen einer angeblichen Dentitio difficilis. Die rechte Wange wies eine kinderfaustgroße Schwellung auf, die sich bis zum Augenlid erstreckte. Letzteres konnte nur mit Mühe geöffnet werden. Intraoral ergab sich kein Anhaltspunkt für einen erschwerten Milchzahndurchbruch. Die vorgenommene RK ergab einen Gehirntumor, der diese Schwellung verursacht hatte. Das Kind kam bald ad exitum. Auch dieser Fall zeigt, mit welcher Genauigkeit Diagnose und Differentialdiagnose zu stellen sind, bevor ein Eingriff vorgenommen wird.

Unverhergesehene Schwierigkeiten können sich auch aus den Nachblutungen ergeben.

Fall 4: Zwei Patienten waren der $\underline{|5}$ bzw. der $\overline{3|}$ entfernt worden (Lokalanästhesie). Nach dem Nachlassen der Suprareninwirkung stellten sich erhebliche Blutungen ein, die trotz starker Jodoformtamponade nicht zum Stillstand kamen. Es wurde mit Bestrahlungen, Jodoform bzw. Vuldolen behandelt. Durch starke Drucktamponade kam bei einem Patienten die Blutung nach 3, bei dem anderen erst nach 4½ Tagen zum Stillstand. Blutuntersuchungen ergaben beim zweiten Patienten einen Hämoglobingehalt von 76 %.

Blutungen nach Extraktionen ereignen sich leicht, wenn der gefäßkontrahierende Suprareningehalt der Injektionslösung seine Wirkung verliert. Die Blutung kann dadurch zustande kommen, daß ein größeres Gefäß verletzt ist (z.B. art. alveol. inf. bei unteren Molaren), oder daß sie rein parenchymatöser Art ist. Wichtig ist, daß man sich über die Herkunft der Blutung orientiert, weil sich nach ihr die Therapie richtet. Wichtig sind auch etwaige Blutuntersuchungen, da bei vielen Patienten die Gerinnungsfähigkeit des Blutes verringert ist.[5])

5) Nach Hemprich sind die Ursachen der Nachblutungen in Störungen lokaler und allgemeiner Natur zu sehen. Nach erfolgter Extraktion sind die gesetzten Schäden durch Annähern und Zusammendrücken der Wundränder zu mindern. Das normalerweise bald sich bildende Blutgerinnsel hält die Zahnfleischlappen fest aneinander. Irgendwelche Störungen im Heilverlauf jedoch bedingen Nachblutungen. Allgemeine schwere Erkrankungen, wie die Werlhof'sche Krankheit, Skorbut, Möller-Barlow, Leukämie und nicht zuletzt die Hämophilie rufen starke Nachblutungen nach Extraktionen bzw. chirurgischen Eingriffen hervor. Mit den Erscheinungen dieser Krankheiten muß der Zahnarzt vertraut sein, um nicht folgenschwere Blutungen nach Extraktionen zu erleben.

Die Therapie besteht am besten in Jodoformtamponade, auf die ein steriler Wattebausch gelegt wird, auf den man den Patienten aufbeißen läßt. Bei parenchymatösen Blutungen können auch Blutstillungsmittel wie Clauden-Fischl, Sango-Stop u.a.m. appliziert werden.[6]) [7])

6) Nach Schulz gibt es kein Universalmittel zur Stillung von Nachblutungen. Sie empfiehlt als bestes Mittel das Jodtabotamp: ein Tampon, der bei nicht zu großem Umfang vollkommen resorbiert wird. Das hat den großen

Vorteil, daß neuauftretende Blutungen bei Entfernung des Tampons vermieden werden. Sie berichtet ferner über mehrere Fälle, bei denen Blutungen sofort zum Stillstand kamen. Schmerzen und Schwellungen wurden bei Anwendung des Jodtabotamps nicht bemerkt.

Groß empfiehlt bei Wundbehandlung die Zuckertherapie, die von Magnus im Jahre 1913 begründet wurde Nach Holtz ist der Traubenzucker dem Rohrzucker vorzuziehen.

7) Die therapeutischen Blutstillungsmittel können wir nach Hemprich einteilen in:

1. mechanisch wirkende Mittel (Tamponade, Druckverbände, Achterligaturen).
2. chirurgisch wirkende Mittel (Unterbindung, Umstechung von Gefäßen),
3. medikamentös wirkende Mittel (Clauden, Vivocoll, Tabotamp),
4. thermisch wirkende Mittel (Thermokauter, Hochfrequenzströme),
5. vorbeugende Mittel (Calcium, Gelatine, Serum, Bluttransfusion).

Komtritz teilt mit Dobkowsky ein in:

1. Mittel, die adstringierend oder ätzend wirken (Alaun, Tannin, Jodalcet usw.).
2. Mittel, die die Gerinnungsfähigkeit des Blutes erhöhen (Gelatine, Clauden, Coagulen, Vivocoll usw.).
3. Mittel, die reine Gefäßwirkung besitzen (Adrenalin, Stryphon, Hydrastin, Syccostypt.).

Bei starken Blutungen, die trotz starker Tamponade oder mittels der Stentsabdruckmethode nicht zum Stehen kommen, ist Krankenhausaufnahme angebracht, da dann operativ eingegriffen werden muß. Es können zwar Blutuntersuchungen gemacht werden; häufig jedoch wird die Zeit dazu nicht reichen, da die Schwere des Zustandes des Patienten sofortiges Handeln verlangt.

Es ist deshalb zu raten, daß jeder Zahnarzt, besonders aber der Jungzahnarzt, mit einem Krankenhaus in Verbindung steht; denn häufig schon sind Todesfälle durch Verblutung nach Extraktionen bekannt geworden[8]); hierüber werden weiter unten in anderem Zusammenhang einige Fälle gegeben.

8) Zilkens beschreibt einen Fall bei einem 12 jährigen Knaben, dem ein unterer Molar extrahiert wurde. Sofort nach der Extraktion stürzte aus der Alveole ein kleinfingerdicker Blutstrahl. Obwohl es gelang, im ersten Moment die Blutung mittels digitaler Kompression zu unterdrücken, kam sie trotzdem nicht zum Stillstand. Während der Vorbereitung zur Unterbindung der Halsgefäße, verblutete der Patient. Die Sektion ergab ein cavernöses Angiom; die Cortikalis war von vielen Gefäßsträngen durchzogen.

Also auch auf die Ursachen solcher lebensgefährlicher Blutungen muß der Zahnarzt sein Augenmerk richten und seine therapeutischen Maßnahmen danach wählen. Nur schnellstes Handeln ist hier am Platze.

Die schweren Komplikationen, die Folgen von Extraktionen sind, stellen den Jungzahnarzt oft vor große Schwierigkeiten. Die Komplikationen können mannigfacher Art sein, die Ursachen schwer erkennbar, sodaß die Therapie oft dem Zufall anheimgegeben ist.

Fall 5: Nach Extraktion eines $\overline{8|}$ trat eine Schwellung auf, die incidiert wurde. Trotz Wärmetherapie blieb die Schwellung der Kieferwinkelgegend bestehen. Nach einigen Tagen stieß sich plötzlich die Parotis ab. Der Facialis blieb unverletzt. Einige Tage später kam eine Osteomyelitis hinzu. Es wurden mehrere breite Incisionen gemacht und einige kleine Sequester entfernt. Danach erst verlief die Heilung normal (Abb. 4).[9])

9) Singer berichtet von einem Fall, bei dem nach Ablauf einer Tonsillitis noch Fieber und Schwellung der Halsdrüsen bestand und ein periodontitischer unterer Molar extrahiert wurde. Eine schwere Sepsis war die Folge, die erst nach 3 Wochen langsam zur Besserung kam. S. warnt vor nicht unbedingt nötigen Eingriffen (außer bei Phlegmonen und Abszessen) bei Patienten, die zu Allgemeinerkrankungen neigen.

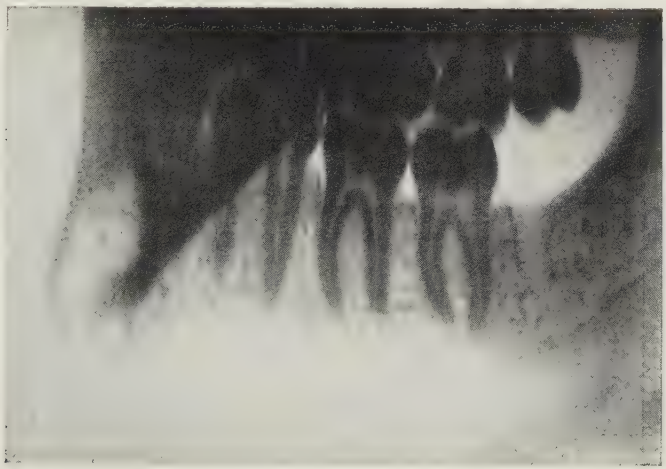

Abb. 4.

Fall 6: Redell berichtet von folgendem Fall: einem 10jähr. Knaben wurde ohne Injektion der tief kariöse V| gezogen. Palatinal von der Extraktionswunde ließ sich eine 50 Pfennigstück große freiliegende Knochenoberfläche feststellen. Die Umgebung war stark geschwollen. Aus der Extraktionswunde entleerte sich Eiter. 9 Tage nach der Extraktion trat eine erhebliche Schwellung unter dem Auge auf. Temperatur 40°. Krankenhausaufnahme erfolgte. Plötzlich trat Doppelsehen auf. Am unteren Orbitalrand wurde incidiert. Punktion der Kieferhöhle förderte Eiter. Die eitrige Entzündung griff auf beide Kieferhöhlen und weiter auf die Siebbeinzellen über. Die Kieferhöhlen wurden daraufhin nach Caldwell-Luc radikal operiert. Durch Drainage und Incisionen wurde für Eiterabfluß aus der rechten Augenhöhle Sorge getragen. Nach ca. fünf Monaten trat Heilung ein. Es blieb jedoch völlige Erblindung und Atrophie des Nerv. opt. zurück.

Die Fälle zeigen, was für schwere Komplikationen Extraktionen im Gefolge haben können. Wie die Infektion zustande kam, läßt sich hinterher natürlich nicht mehr mit Sicherheit feststellen: ob durch Instrumente, nachträgliches Betasten der Wunde seitens des Patienten (Fall 6?), irgendwelche infektiöse Herde in der Mundhöhle oder im Kiefer. Sieht der behandelnde Jungzahnarzt, daß trotz Wärme und konservierender Behandlung keine Besserung eintritt, sondern daß sich der Zustand des Patienten sogar verschlimmert und Temperatur eintritt, so ist auf jeden Fall Krankenhausaufnahme vorzunehmen, zumal wenn ein krankhafter Zustand der Mundhöhle länger dauert. Man warte in solchen Fällen nicht zu lange, um noch etwas Besseres zu versuchen, sondern leite unverzüglich die Krankenhausaufnahme ein.[10])

10) Saldin berichtet von einem Fall vom Verlust des Gehörs und des Gesichtes der kranken Seite bei Empyem der rechten Oberkieferhöhle und Verlagerung des re. ob. 8 in die Oberkieferhöhle. Pat. war mit Incision und Drainage erfolglos behandelt worden. Erst eine Schädelaufnahme ergab die genaue Diagnose. Nach Radikaloperation des Antrums, Entfernung des verlagerten 8| und einiger größerer Sequester trat nach und nach Heilung ein. Die Erscheinungen an Auge und Ohr bildeten sich langsam zurück.

Auch Hinkelmann beschreibt einen Fall von Erblindung, hervorgerufen durch eine Eiterung der Kieferhöhle.

Über völlig ungeklärte Erscheinungen nach normalen Extraktionen berichten folgende Fälle:

Fall 7: Nach Ausräumung des Oberkiefers und Ausmeißelung des $\overline{|8}$ trat Schwindelgefühl und Mattigkeit auf, die so heftig wurden, daß während einer Woche keine Arbeit verrichtet werden konnte. Im Oberkiefer verlief die Wundheilung ohne Beschwerden; im UK infolge des schweren Eingriffes Nachschmerzen und leichtes Oedem.

Fall 8: Entfernung eines $8\overline{|}$. Eine halbe Stunde nach der Extraktion traten so starke Mattigkeit und Müdigkeit auf, daß sich der Patient legen mußte. Die Mattigkeit hielt fast drei Wochen an. Patient war vollkommen arbeitsunfähig. Ein 10tägiger Krankenhausaufenthalt erzielte keine Ergebnisse (Blutuntersuchung). Trotzdem verlief der Heilungsvorgang normal. Es bestanden dann und wann etwas Kopf- und Wangenschmerzen, ebenso war Drüse c leicht schmerzhaft. Zeitweise leichte Temperaturen (37,5°).

Fall 9: Zwei Fälle von äußerst heftigen, acht Tage anhaltenden Nachschmerzen nach Extraktionen, die sonst glatt und ohne Schwierigkeit verlaufen waren. In beiden Fällen normaler Wundverlauf, keine Wundinfektion, keine Entzündungserscheinungen, keine Schwellungen, nur manchmal die regionären Drüsen leicht empfindlich. Die heftigen Nachschmerzen lagen in der Gegend der Wurzelspitzen (Injektionsstellen?). Ein Patient war Epileptiker.

Die Erscheinungen der drei angeführten Fälle sind ungeklärt; sie können auch ein Symptom der akuten Hg-Vergiftung sein, die indes hier wohl auszuschließen war. Solche Vorkommnisse sind vermutlich neuralgiformer Art, die auf gewöhnliche Therapie nicht ansprechen. Ob eine fortgeleitete Pulpitis die Ursache der Erscheinungen war, konnte nicht festgestellt werden. Inwieweit derartige Erscheinungen sich bei Epilepsie zu äußern pflegen, müßte der Gegenstand einer Spezialuntersuchung an geeigneten Fällen sein. Da die Ursachen dieser Erscheinungen einstweilen völlig ungeklärt sind, kann auch nicht gesagt werden, inwieweit eine erfolgreiche Therapie bei den eben geschilderten Fällen an-

gewandt werden kann. Auch die Disposition des Patienten kann derartige Erscheinungen bedingen. In der Schwere des Eingriffes war in obigen Fällen die Ursache nicht gegeben, da sonst die geschilderten Zustände häufiger zur Behandlung kommen würden. Es wäre sehr zu empfehlen, ähnliche Fälle dem Internisten zu überweisen, um eventl. eine Klärung der Erscheinungen einzuleiten.[11])

11) Nach K l a u s können derartige Erscheinungen auf die Injektionslösungen zurückzuführen sein. Die Hauptkomponenten der Injektionslösung, Novocain und Suprarenin, können ganz spezifische Nachwirkungen mit sich bringen. Denn diese beiden Stoffe sind immer Gifte für den Körper und können verschieden giftig wirken. Übelkeit, Andeutung zum Erbrechen, eigentümliche Wärme im ganzen Körper, Pulsbeschleunigung, hypnotische Dämmerungszustände, erotische Zustände, tetanische Erscheinungen und selbst Todesfälle (nach Misch und Müller) werden von K l a u s der Wirkung der Injektionslösung zugeschrieben. Es zeigt sich, daß auch die zahnärztliche Lokalanästhesie ein nicht zu leicht zu nehmender Eingriff ist, und daß sich häufig Komplikationen ergeben können, die sich besonders bei nicht bekannten Allgemeinerkrankungen der Patienten schwer auswirken können.

Daß Extraktionen des öfteren Komplikationen nach sich ziehen können, die den Exitus im Gefolge haben, wurde bereits oben erwähnt. Einige Fälle seien hier noch als Beispiel angeführt.

Fall 10: Patient bekam nach einer normal verlaufenen Extraktion eines $\overline{|6}$ eine Schwellung am UK., die incidiert wurde. (Abb. 5.) Mittels Drainage wurde dem Sekret Abfluß verschafft. Plötzlich trat eine Pneumonie des rechten Unterlappens, später auch des linken Oberlappens auf. Der Patient war immer etwas dyspnoisch gewesen. Das Exsudat wurde punktiert; es war trüb-sanguinolent. Es fanden sich Pneumococcen mit ausgesprochenen Schleimkapseln. Trotz üblicher Therapie dehnte sich die Pneumonie weiter aus und führte zum Exitus.

Abb. 5.

Fall 2: Nach einer Entfernung von $\overline{8}$ trat eine Parulis auf. Es wurde zweimal incidiert. Die Wunden zeigten schlechte Heilungstendenz. Abscedierung der Parotis trat hinzu, woraufhin wieder mehrere Incisionen gemacht wurden. Zugleich wurde ein Blutzuckergehalt von 5,8% festgestellt. Durch Wärmetherapie nahm die Schwellung und das Fieber ab. Plötzlich trat eine Pneumonie auf, die nach 10 Tagen auf konservierende Behandlung hin zurückging; danach zeigten sich Herzschwäche und allgemeine Kreislaufstörungen; die Herzschwäche wurde mit Strophantin und Thrombinzucker, der Blutzucker mit Diät und Insulintherapie behandelt. Obwohl der Patient die Therapie gut vertrug, trat nach wenigen Tagen Exitus ein.

Die angeführten Fälle zeigen, welche nicht vorherzusehenen Komplikationen auftreten und wie mannigfaltig sie sich auswirken können. Es konnte bei diesen Fällen nicht geklärt werden, wie weit die Infektionen durch die Incisionen der Abscesse bedingt waren; möglichenfalls waren die Patienten bereits vorher erkrankt, obwohl eine Aspirationspneumonie durchaus im Bereich des Mög-

lichen liegen kann. Bei Incisionen in Narkose ist daher mit größter Vorsicht, absoluter Sicherheit und schnell vorzugehen.[12])

12) Auch Schaefer beschreibt einige Fälle, bei denen sich nach Extraktionen von Weisheitszähnen ähnliche schwere Komplikationen einstellten, nach denen die Patienten ad exitum kamen.

Es wurde bereits oben auf die schweren Nachblutungen bei Extraktionen hingewiesen. Zwei Fälle, die im British Dental Journal veröffentlicht wurden, seien hier wiedergegeben.

Fall 12: Patient, 39 Jahre alt, ließ sich in der Narkose 12 Zähne ziehen. Unerwartet trat der Tod nach 41 Stunden ein. Er wurde verursacht durch großen Blutverlust bei Herzschwäche.

Fall 13: Patient, 45 Jahre alt, hatte eine abscedierende Halsphlegmone. Es mußten deshalb einige Zähne entfernt werden. Die Extraktion erfolgte in der Narkose. Exitus trat während des Eingriffes ein. Der Sektionsbefund ergab toxische Herzschädigung, Toxiämie. Das durch Toxiämie geschwächte Herz war der Beanspruchung durch die Narkose nicht mehr gewachsen; andererseits war der Eingriff in der Narkose unbedingt erforderlich.[13])

13) In der Western Daily Press and Bristol Mirror wurde ebenfalls ein Fall eines Narkosetodes nach Extraktion berichtet. Unter Chloroform-Äther-Narkose wurden einer jungen Frau 29 Zähne wegen hochgradiger Paradentose extrahiert. Kurz nach dem Eingriff kollabierte Patientin und starb. Wiederbelebungsversuche waren ohne Erfolg.

Diese Fälle zeigen auftretende Folgen nach Extraktionen, wenn irgendwelche inneren Störungen vorliegen, die dem Behandelnden vor dem Eingriff noch unbekannt waren. Bei schweren Eingriffen, besonders, wenn sie in der Narkose vorgenommen werden, sind daher vorher die diesbezüglichen Voruntersuchungen vorzunehmen, um eventl. etwaige Kreislaufstörungen festzustellen. Sollten innere Störungen bemerkt werden, so ist, wenn möglich, der Eingriff auf zwei bis drei Sitzungen zu verteilen. So entgeht man am besten der Gefahr des Exitus. Die Wahl des Narkotikums ist ebenfalls zu prüfen. Ist jedoch ein größerer Eingriff bei Kreislaufstörungen vorzunehmen, so ist Krankenhausaufnahme oder Hinzuziehung eines Spezialisten geboten, um plötzlichen

Komplikationen, die das zahnärztliche Gebiet nicht mehr berühren nicht allein gegenüber zu stehen. [14])

14) Bouquet berichtet über einen Fall, bei dem ein Patient wegen starker Gesichtsschmerzen in Behandlung kam. $\overline{6}|$ wurde nach sorgfältiger Untersuchung extrahiert. Die Schmerzen, die zunächst aufhörten, traten nach 4 Tagen erneut so heftig auf, daß Bewußtlosigkeit und Krämpfe folgten. Krankenhausaufnahme. Intraorale Untersuchung war ergebnislos; Schädelaufnahme negativ. Neurologische Untersuchung ergab: Verdacht auf subdurale Blutung, Blut in der Spinalflüssigkeit. Pat. starb an Atemlähmung. Autopsie ergab: intrakranielle Blutung, subdurales Hämatom der rechten Schläfengrube, angeborenes Aneurysma der cerebralen Hauptarterie war eingerissen; es lag keine Infektion vor.

II. Unvorhergesehene Zufälle bei Cystenoperationen.

a) Zufälle während der Operation.

Die Aufgabe dieser Arbeit ist die Untersuchung unvorhergesehener Zufälle bei chirurgischen Eingriffen. Da das Gebiet der Extraktionen alle anderen chirurgischen Eingriffe zahlenmäßig bei weitem übersteigt, so ist einleuchtend, daß sich die meisten Zufälle während bzw. nach Extraktionen ergeben werden. Die Erfahrung zeigt jedoch, daß in gleicher Weise diese Zufälle sich auch nach anderen chirurgischen Eingriffen ereignen können. Es ist daher von einer Wiederholung solcher Fälle, die früher besprochene streifen, im folgenden abgesehen, und nur einige wenige sind herangezogen worden, die der Charakteristik des jeweiligen Eingriffes dienen.

Fall 14: Im UK wurde eine Cyste operiert; dabei mußte der $\overline{6}|$ geopfert werden, weil er nach Resektion der Wurzeln seinen Halt verloren hätte. Es entleerte sich während der Operation sehr viel Eiter aus der Cyste. Keine Actinomycose. Trotz Kamillen- und Rivanolspülungen trat kein Stillstand der Eiterung ein; auch Wärmetherapie führte nicht zum Ziel. Die Eiterung hörte erst nach mehreren Wochen unter dauernden Spülungen auf. Die Cyste zeigte langsame Heilungstendenz. (Abb. 6)[1]).

1) Wegener beschreibt einen Fall ähnlich dem Fall 14: Ein 9jähriger Knabe hatte eine infizierte Cyste im Unterkiefer, von der eine pyogene Allge-

meininfektion ausging. Das Kind war schwer krank; septische Temperatur. Wenige Stunden nach Eröffnung der Kiefercyste, an deren Grund ein retinierter Zahn lag, starb der Patient. Der Sektionsbefund ergab neben der Kiefercyste massenhaft hämorrhagische Herde in beiden Lungen, z. T. mit beginnender Vereiterung, infektiöse Milzschwellung, Erweiterung der Herzkammern. Bakteriologisch: gelbe Staphylokokken. Es handelte sich um eine radikuläre Cyste.

Die bereits erwähnten Fälle beweisen, daß infizierte Cysten nicht selten sind; daß aber nach dem Fall von W. von ihnen auch eine echte letal endigende Sepsis ausgehen kann, ist sehr selten.

Abb. 6.

Fall 15: Im UK ging eine Cyste von der distalen Wurzel des $\overline{|7}$ aus. Während des Eingriffes ergab sich, daß der Knochen sehr hart und fest war. Trotz der heftigsten Meißel- und Bohrversuche mit Resektionsbohrern gelang es nicht, an den Cystenbalg heranzukommen, der |7 mußte extrahiert werden. Durch die erweiterte Alveole hindurch konnte der Cystenbalg herausgeschält werden. Alsdann normaler Heilungsverlauf.

In beiden Fällen stieß die Operation auf Schwierigkeiten, die nicht vorherzusehen waren, und es mußte die Entfernung sonst gesunder Zähne mit in Kauf genommen werden. Die Zähne

mußten geopfert werden, um den Erfolg der Operation sicherzustellen. Der ursprüngliche Behandlungsplan konnte also nicht innegehalten werden, weil sich während der Operation Beziehungen vorfanden, die nach einer schematischen Anweisung nicht behandelt werden konnten. Man scheue sich in solchen Fällen nicht, die betreffenden Zähne zu opfern, da nur so dem Eingriff ein dauernder Erfolg beschieden sein kann.

Wie in Fall 14 die langandauernde Eiterung zustande kam, ist ungeklärt; ob sie auf pathologischen Knochenveränderungen beruhte, kann nicht mit Bestimmtheit gesagt werden; allerdings der Verdacht auf allgemeine Skelettveränderungen bestand. Die Anwendung von Rivanolspülungen und Wärme führten nur sehr langsam, nach einer vierteljährlichen Behandlungszeit, die Heilung herbei.[2])

2) Auch Rebel beschreibt einen Fall von septischer Erkrankung, hervorgerufen durch eine infizierte foll. Oberkiefercyste. Der Pat. kam ad exitum. Die Therapie bestand in Behandlung der Cyste und Sepsis nach den allgemein gültigen Regeln.

In den beiden erwähnten Fällen wurde der Pat. dem Arzt zu spät zugeführt; denn die Operation der Cyste muß rechtzeitig durch geführt werden um das Leben der Patienten zu retten.

Die akute Vereiterung von Cysten führt zu klinischen Bildern von wechselnder Schwere, deren Behandlung nicht einheitlich ist (Wassmund). Der Zeitpunkt der Operation richtet sich nach der Ausbreitung der Entzündung. Wassmund empfiehlt sofortige Operation, sofern die umgebenden Weichteile nicht entzündet sind; andernfalls ist durch Incision für Entlastung zu sorgen.

Fall 16: Kolbe teilt folgenden Fall mit: Patient hatte eine Schwellung am UK r. Keine Schmerzen; es bestand lediglich ein taubes Gefühl in dieser UK-Hälfte. Die unteren Schneidezähne zeigten Lockerung II. Grades. RK bestätigte die Vermutung: Es handelt sich um eine Cyste von $\overline{7}|$ bis $4|\overline{}$, die sich aus vielen Kammern zusammensetzt. Die Operationsmethode nach Partsch wurde angewandt. Bei der Operation bemerkte man immer wieder die die Cyste durchsetzenden Knochenbälkchen, die mit Knochenzange und Fräse abgetragen wurden. Bei Eröffnung jedes neuen Cystenraumes klagte der Patient über Schmerzen, sodaß im Verlauf des Eingriffes des öfteren nachinjiziert werden mußte. Die Arteria und der Nervus mentalis waren durch die

Cyste vollkommen verdrängt. Ebenso waren auch die Wurzeln der Schneidezähne so weit nach lingual verschoben, daß sie noch von festem Knochen umgeben waren und eine Wurzelspitzenresektion nicht gemacht werden brauchte. Es fand nur Wurzelbehandlung statt. Der Heilungsverlauf war normal.

Durch die große Ausdehnung der Cyste waren Arterie und Nerv verlagert. Es ergab sich während der Operation, daß die erste Anästhesie unvollkommen war, da ja die vielen in der Cyste gelegenen Knochenbälkchen nicht anästhesiert waren. Die Nachinjektionen beeinträchtigten sehr den Verlauf der Operation. Es war in diesem Falle keine Leitungsanästhesie gemacht worden, sodaß der durch die Cyste verdrängte und wahrscheinlich verästelte Nerv. mentalis nicht vollkommen anästhesiert wurde. Bei solch großen Eingriffen empfiehlt es sich, immer die Leitungsanästhesie zu machen, da die regionäre und die Infiltrationsanästhesie nicht ausreichen, und man im Verlauf des Eingriffes auf Schwierigkeiten stoßen kann, die leicht unangenehme Folgen haben können, zum mindesten aber den glatten Verlauf der Operation beeinträchtigen.

b. Zufälle nach der Operation.

Fall 17: Soden berichtet von folgendem Fall: Ein Patient, 35 Jahre alt, hatte eine diffuse Schwellung in der Parotisgegend. Fieber 38,5°. Die diagnostizierte Follicularcyste ging vom $\overline{|8}$ aus. Sie wurde in Evipannarkose extraoral ausgeschält. Der äußere Heilverlauf war normal; jedoch blieb eine starke Schwellung bestehen. Nach 14 Tagen noch entleerte sich intraoral reichlich gelb-grünlicher Eiter. Die mikroskopische Untersuchung des Eiters ergab Actinomycesdrusen. Die Therapie bestand in Jodkali innerlich und Röntgenbestrahlung. Darauf normaler Heilungsverlauf.

In diesem Falle hatte wahrscheinlich eine Infektion durch Actinomyces vorgelegen. Kariöse Zähne stellen häufig die Infektionspforten für den Actinomycespilz dar. Actinomyces finden wir häufiger bei der Landbevölkerung, da diese, veranlaßt durch Arbeit und Umgebung (Gräserkauen) häufiger mit dem Strahlen-

pilz in Berührung kommt als die Stadtbevölkerung. Von den kariösen Zähnen breitet sich der Pilz leicht in die umgebenden Weichteile aus, besonders, wenn pathologische Zustände oder Wunden die Ausbreitung und Vermehrung begünstigen. [3])

3) Tietze beschreibt einen Fall von Actinomycose im Anschluß an eine Dentitio difficilis. Patient hatte alle Vierteljahr eine Schwellung im UK, die jedesmal verstärkt auftrat. Kieferklemme wurde ebenfalls immer stärker. Der gegenwärtige Befund ergab eine stark infizierte Schwellung, die vom for. ment. bis zum aufsteigenden Kieferast reichte. Es wurden Spülungen und Tamponade angewandt, woraufhin die äußeren Erscheinungen etwas zurückgingen. Die Sekretion ließ jedoch nicht nach. Die mikroskopische Untersuchung des Sekrets ergab: Actinomycose.

Obwohl eine Dent. diff. sich durchaus über einen langen Zeitraum hinziehen kann, so ist doch bei hartnäckiger und jeder Behandlung trotzenden Kieferklemme an Actinomycose zu denken. Nur eine mikroskopische Untersuchung ergibt die richtige Diagnose.

Daß die Infektion mit Actinomyces die Wunde bezw. die Cyste nicht zur Ausheilung kommen läßt, braucht nicht besonders erwähnt zu werden. Die Erkennung der Drusen macht keine Schwierigkeiten: gelbliche Körner im Eiter, eventl. ein mikroskopisches Ausstrichpräparat oder ein Schnittpräparat lassen leicht Actinomyces diagnostizieren. Die übliche Therapie ist bereits kurz angedeutet.

Fall 18: Den Berichten Brauns sei folgender Fall entnommen: Patientin gibt an, vor ca. 10 Jahren sei ihr ein Zahn abgebrochen; die steckengebliebene Wurzel sei allmählich vom Zahnfleisch überwuchert. — An dieser Stelle tritt jetzt beim Palpieren Eiter aus; ebenso zeigt sich hier Eiter, wenn man links auf die Eckzahngegend drückt. Im UK sieht man links und rechts in der Eckzahngegend je eine Fistel, die untereinander in Verbindung stehen (Untersuchung mit Knopfsonde). Schmerzhaftigkeit besteht nicht. RK zeigt: Wurzel des $\overline{3}|$ ist nicht vorhanden, dagegen ist $\overline{3}|$ retiniert und von einem großen Herde umgeben. Bei Extraktion des retinierten $\overline{3}|$ bemerkte man plötzlich einen taubeneigroßen mit Eiter gefüllten Hohlraum unterhalb der Wurzelspitze des $\overline{3}|$. Durch eine neue RK gelangte man zu folgender Diagnose: Follikuläre Cyste, ausgehend von $\overline{3}|$, verbunden mit Ostitis, die zur Bildung der untereinander verbundenen Fisteln führte.

Es wurde noch der $\overline{2|}$ extrahiert. Nachträglich wurden dann noch aufgebohrt $\overline{1|}$, $|\overline{1}$ und $|\overline{2}$, wobei man feststellte, daß merkwürdigerweise $|\overline{1}$ und $|\overline{2}$ noch vital waren, obwohl ihre Wurzeln in die Cyste hineinragten. Die erste Operation nach Partsch erwies sich als ungenügend, da nach drei Wochen die Cyste von außen so weit zugewachsen war, daß nur noch zwei Spalten vorhanden waren. Sekretstauung und Sekundärinfektion an dem pulpatoten $\overline{1|}$, dessen Wurzelspitzenresektion man glaubte vermeiden zu können, machten eine weitere Operation notwendig.

Es handelte sich hier um einen äußerst chronisch verlaufenden Prozeß, der ausging von $\overline{3|}$ und zu den beschriebenen Erscheinungen führte. Da es sich hier neben einer Cyste auch um eine Ostitis handelte, so war die Diagnosestellung sehr schwierig; erst im Verlauf der Behandlung stellte sich die richtige Sachlage heraus. Man sieht, wie unübersichtlich sich manche Komplikationen erweisen, und wie schwer es ist, sie vorauszusehen. Erst genaueste Untersuchungsmethoden und exakteste Röntgenbilder leiten auf die Therapie. Daß die Angaben des Patienten mit Vorsicht bemessen werden müssen, zeigt ebenfalls der letztangeführte Fall.[4])

4) Nach Wassmund bereiten die Fälle am meisten Schwierigkeiten, bei denen eine vereiterte Cyste des OK gleichzeitig zum Antrumempyem, zur Osteomyelitis und zur ausgedehnten und schweren eitrigen Entzündung der Wange und der Lippe führen kann. Erst nach langer Behandlung, die in maßvollen Incisionen und Drainage besteht, kann man die Cyste angehen. Völlige Heilung ist erst zu erwarten nach Demarkation der Sequester, endgültiger Beseitigung der Cyste und Operation der Kieferhöhle.

Ferner beschreibt Wassmund einen Fall einer vereiterten Kinncyste, die übersehen war und zu einer Sepsis mit letalem Ausgang führte. Ebenso berichtet er von einem Fall eines Carcinoms auf dem Boden einer Cyste. Auch Partsch und Peter haben Fälle maligner Entartung von Cysten beschrieben.

Fall 19: Patient klagt über Lockerung und Schmerzen in der Gegend des $4|$ und $5|$. Es besteht eine Vortreibung in diesem Gebiet. Beide Zähne tragen größere Amalgamfüllungen. RK: Cyste von großer Ausdehnung. Es folgte Extraktion der Zähne mit nachfolgender Herausschälung des Cystenbalges.

Nach zwei Wochen glatte Heilung. Vier Wochen später traten in der Operationsgegend erst leichtere, dann stärkere Schmerzen auf. Die Schmerzen strahlten auf die ganze rechte Gesichtshälfte aus. Anwendung von mehreren Analgetica, Wärmeapplikation, Solluxbestrahlung führten keine Linderung herbei. Es folgten Röntgenbestrahlungen und Ultrakurzwellen in drei Serien; ebenfalls ohne Erfolg. Da keines der therapeutischen Mittel Heilung brachte und weitere RK ohne Befund waren, so konnte nur auf Neuralgie geschlossen werden. Die weitere Therapie bestand in Alkoholinjektion; auch sie blieb ohne Erfolg. — In diesem Falle ist nur die Neurexairese, die durch einen Spezialisten vorzunehmen ist, erfolgversprechend.

Nachschmerzen nach chirurgischen Eingriffen sind nicht selten; die üblichen Schmerzen, hervorgerufen durch das Abreißen der nerv. dentales, gehen nach wenigen Tagen zurück. Ursachen stärkerer Nachschmerzen können hervorgerufen werden durch scharfe Knochenränder, oder sie sind neuralgiformer Art. Die üblichen Linderungsmethoden sprechen dann schwer an; oft kommt man auch mit Bestrahlung nicht zum Ziel. Wie Fall 19 zeigt, besteht in solchen Fällen die aussichtsreichste Therapie in der Alkoholinjektion oder bei deren Versagen in der Radikaloperation des betreffenden Nervstammes. Letztere ist jedoch von einem Spezialisten durchzuführen.[5]) [6]).

5) Der Nachschmerz ist eine immer wieder auftretende Komplikation; denn die entzündlichen Erscheinungen nach einem zahnärztlichen Eingriff lassen sich nicht in jedem Falle ausschalten. Nach Lattanzi sind Schonung der Gewebe, aseptisches Vorgehen nach anerkannten Prinzipien das einzige Vorbeugungsmittel. Treten dennoch schmerzhafte Entzündungen auf, so empfiehlt er Spülungen mit 10% Natrium-Karbonatlösung oder Dakinscher Lösung und Zinkoxyd-Nelkenölpaste unter Tamponade.

6) Tainsy empfiehlt bei Nachschmerzen die Touchierung der Alveole bzw. Wunde mit einer Lösung von 2 Teilen Methylenblau auf 20 Teile Glycerin. Zu Wundspülungen regt er die Verwendung von 10% Dakinscher Lösung an. Zur Schmerzlinderung gibt er ein Dekokt von Eibischwurzeln und Mohnköpfen an, ferner Scuroform, Panflavin, Jodoform, Vioform.

Fall 20: Hepburn berichtet über eine Cystenoperation, bei der die übliche Operationsmethode nicht angewendet werden konnte: Patientin, 25 Jahre alt, hatte in der rechten Gesichts-

hälfte eine Vortreibung, die sich vom Nasenflügel zum unteren Augenlid über das Jochbein hinzog. Die rechte Gaumenseite wies eine beträchtliche Vorwölbung auf, die ebenso wie die Gegend über dem rechten Nasenflügel bei Palpation knisterte. RK bestätigte die Vermutung: es war eine kinderfaustgroße Cyste; sie war nicht infiziert. In Anbetracht der Unmöglichkeit, eine so große Cyste ganz herauszuschälen, wurde eine Incision in der Gegend der Wurzelspitze des $\underline{3}$ gemacht. Ausspülungen mit Alformin folgten; daraufhin zweimalige Jodoformtamponade. Die Spülungen mit Alformin wurden täglich fortgesetzt. Nach vier Wochen schon konnte eine Verkleinerung des Cystenraumes festgestellt werden. Patientin spülte selbst weiter. Nach einigen Wochen erfolgte Kontrolle. Der Heilungsvorgang war normal. (Wurzelspitzenresektion während der Behandlung.)

Der Fall zeigt, daß sich eine Cyste sehr wohl nach Eröffnung verkleinert, zumal wenn die Größe der Cyste eine Herausschälung nicht zuläßt und die Operationsmethode nach Partsch nicht angebracht ist.

Auf eins sei noch kurz hingewiesen: Man findet in der Praxis des öfteren, daß nach Resektionen oder Cystenoperationen die Heilung nicht vollkommen erfolgt, sondern eine Fistel bestehen bleibt. Die Ursache liegt dann manchmal in falscher Schnittführung. Der Schnitt muß so gelegt werden, daß die Naht über festen Knochen zu liegen kommt. Das Periost ist mit der Schleimhaut vorsichtig abzuheben; denn nur gut erhaltenes Periost bürgt für glatte Heilung. Es ist auch darauf zu achten, daß die Wunde keine Fremdkörper (Amalgam, Sequester, Speisereste usw.) enthält, da sie die Heilung stören.

Leider kann hierzu ein Beleg aus der Praxis nicht angeführt werden, da während der Untersuchungszeit ein derartiger Fall nicht zur Behandlung kam. In der Literatur sind jedoch derartige Fälle verschiedentlich ausführlich beschrieben worden. Es muß daher auf diese verwiesen werden.

Die Behandlung der Fistel besteht in Ätzung und Spülung, evtl. ist eine Incision vorzunehmen mit anschließender Reinigung des Operationsfeldes.

III. Über unvorhergesehene Zufälle bei anderen chirurgischen Eingriffen.

In den beiden vorhergehenden Abschnitten sind Fälle untersucht worden, die speziell in das Arbeitsgebiet des Zahnarztes gehören. In dem nun abschließenden Teil der Arbeit handelt es sich um Grenzfälle, die sowohl den Zahnarzt als auch den Chirurgen oder andere Spezialisten angehen. Naturgemäß werden in einem großen Krankenhaus derartige Fälle den in Frage kommenden Stationen zugewiesen. Es ist daher sehr schwer, solche Fälle bis zur Ausheilung zu verfolgen, oder auch unmöglich, sie nur unter dem Gesichtswinkel des Zahnarztes zu sehen. Die Ausbeute an brauchbaren Fällen kann daher in einer vorzugsweise zahnärztlichen Station nur gering sein, zumal in dieser Arbeit alle die Fälle unberücksichtigt blieben, die einen normalen Verlauf zeigten.

Zunächst einige Fälle über Kieferbruchbehandlung.

Fall 21: Unterkieferfraktur in der Gegend des $\overline{7}|$. Die Schiene war von einem Zahnarzt angelegt worden. Es trat jedoch innerhalb von 10 Wochen keine Heilung ein. RK ergab, daß die distale Wurzel des $\overline{7}|$ in der Bruchlinie lag und somit die Heilung verhinderte. Der $\overline{7}|$ wurde vorsichtig extrahiert. Nach einigen Wochen zeigte sich Callusbildung und normaler Heilungsverlauf.

Fall 22: Während des normalen Heilungsverlaufs einer mehrfachen Unterkieferfraktur trat plötzlich eine Angina lacunaris auf. Diese wurde mit der üblichen Therapie behandelt; eine Incision wurde nicht gemacht. Nach Heilung der Angina war der weitere Heilungsverlauf normal. (Abb. 7).



Abb. 7.

Der normale Verlauf der Heilung der Kieferbrüche bedarf nicht der Erwähnung. Die Fälle 21 und 22 zeigen jedoch, daß die Heilung manchmal nicht nur verzögert, sondern überhaupt in Frage gestellt wird. Die übliche Therapie beläßt die Zähne in dem frakturierten Kiefer, soweit sie nicht selbst frakturiert sind. Ein Bruch kann jedoch nicht heilen, solange Fremdkörper — dazu ist eben auch eine Wurzel in der Bruchlinie zu rechnen — ihn daran hindern. Es mußte also (Fall 21) der sonst gesunde, aber oberflächeninfizierte Zahn geopfert werden. Anschließend setzte bald Callusbildung ein, und die Heilung war normal.[1])

1) Von den Störungen im Heilungsverlauf der Kieferbrüche ist nach Reichenbach die häufigste die verzögerte bzw verhinderte Callusbildung, die zur Pseudarthrose führen kann. Ursachen hierfür sind Momente allgemein konstitutioneller Natur, Anämie, Unterernährung, Lues, Tuberkulose, Diabetes. Die lokalen Ursachen sind noch sehr umstritten. Ferner führen Infektion und Eiterung vor allem bei komplizierten Brüchen zu einer Ostitis des Bruchspaltes (Reichenbach), und verzögern den normalen Heilungsverlauf.

Weitere Ursachen, die im Zusammenhang mit anatomischen Eigentümlichkeiten stehen, können hier übergangen werden.

Wichtig vor allem bei der Kieferbruchbehandlung ist der frühmöglichste Behandlungsbeginn. Als einzige Ausnahme, mit dem Behandlungsbeginn einige Tage warten zu können, läßt Wannenmacher horizontal verlaufene OK-Brüche gelten, die durch sofortige und allzurasche Einrichtungsversuche cerebrale Stö-

rungen herausfordern bzw. deren natürliches Abklingen verhindern. In allen anderen Fällen ist möglichst früh die Behandlung in Angriff zu nehmen, um einen günstigen Erfolg zu erreichen.

In Fall 22 wurde die Angina lediglich mit Wärme (Halswickel) behandelt. Zur Unterstützung der Wärmetherapie wurden Anginostabletten gegeben. Nach wenigen Tagen war die Angina abgeklungen. Sie hatte jedoch durch ihr Auftreten den Heilprozeß der Fraktur für einige Tage verzögert.[2])

2) Die Angina lacunaris tritt am häufigsten nach Nasenoperationen auf. Sie kann aber — wie Fall 22 zeigt — auch nach Kieferbrüchen auftreten. Fränkel war wohl der erste, der diese unerwünschte Komplikation beschrieb; er gab dieser Art von Anginen den Namen „traumatische Angina". Er macht die Tamponade der Nase nach Nasenoperationen für das Auftreten der Angina lacunaris verantwortlich; letzteres bestätigt auch Waldapfel.

Einfache Knochenbrüche heilen schnell mit der üblichen Therapie. Bestehen dagegen neben diesen andere Verletzungen oder Erkrankungen des Patienten, so kann der Heilungsverlauf oft erheblich gestört werden. Das Auftreten schwerer akzidenteller Wundkrankheiten, das Fehlen augenblicklich einzusetzender Hilfe usw. können darüber hinaus zu erheblichen Komplikationen und üblen Zufällen führen. Vor allem in der jetzigen Zeit der enormen Verkehrsunfälle ist bei Kieferverletzten nicht in letzter Linie darauf zu achten, daß der normale Ernährungszustand des Patienten nicht zu sehr leidet; denn dieser bildet eine wichtige Voraussetzung dafür, daß bei Kieferfrakturen die zahnärztliche Behandlung schnell wirksam wird, und so den Gesamtorganismus betreffende Komplikationen bzw. Zufälle vermieden werden. Hier sei auf die einschlägige Literatur verwiesen, die manche solcher Komplikationen beschreibt, ihre Ursachen und Therapie behandelt.

Andere Gebiete betreffen die von Braun angeführten Fälle:

Fall 23: Patient kam mit einer Schwellung am OK r zwischen 4| und 8|. Patient gab an, daß er mit einer Werkzeugzange einige Splitter des vor Jahren entfernten 6| gezogen habe. Darauf habe eine starke Eiterung der betreffenden Stelle eingesetzt. Im Laufe der Behandlung waren der 5| und 7| extrahiert worden, da man annahm, daß die Eiterung von diesen Zähnen ausginge.

Es wurde eine RK gemacht: es zeigte sich in dieser Gegend statt der üblichen Spongiosa eine elfenbeinartige Substanz, die aussah wie kompakter Knochen. Man vermutete, ein Osteom vor sich zu haben. Die histologische Untersuchung des ausgemeißelten Knochenspahnes ergab aber wider Erwarten ein normales Knochengewebe. Merkwürdigerweise waren nach Ausmeißelung des Knochenspahns die Infektion und Entzündung abgeklungen, sodaß sich ein chirurgischer Eingriff erübrigte.

Die Knochenverdickung ist nur damit zu erklären, daß durch die Infektion der Wurzelreste eine Entzündung hervorgerufen wurde, die zu einem gesteigerten Knochenanbau in ihrer Umgebung führte. Da die RK ohne Befund waren, so mußte man eine Knochenbildung annehmen. Der histologische Befund erst klärte die Erscheinung, sodaß von weiterer Behandlung abgesehen werden konnte.

Fall 24: Patientin kommt mit einer Fistel am Kinn, die in der Mentalfalte verläuft und ca. 2 cm lang, 3 cm breit und 3—4 mm tief ist. Sie ist angefüllt mit einem gelblich glänzenden, zähen Sekret. Patientin gibt an, früher ähnliche Fisteln gehabt zu haben, die durch Röntgenbestrahlung, Jod- und Alkoholbehandlung abgeheilt sind; aber stark eingezogene Narben zurückgelassen haben. Diese Narben sind zu sehen auf der linken Wange vor dem Tragion des Ohres, seitlich vom rechten Mundwinkel und 1 cm unterhalb des linken Mundwinkels. Ein Eindringen in die Fistel mit der Knopfsonde ist nicht möglich. Intraoral ist am $\overline{7}|$ ebenfalls eine Fistel festzustellen. RK der Frontzähne ergibt: strichförmige Verschattung zwischen den Incisivi muß als ostitischer Prozeß gedeutet werden; Wurzelspitzen zeigen keine pathologischen Veränderungen. Die Frontzähne sind vital. Da ein Zusammenhang der Fistel mit dem Zahnsystem nicht nachgewiesen werden konnte, mußte man sie als tuberkulöse Fistel deuten; Differentialdiagnose: Actinomycose, Osteomyelitis. Wie jedoch die genauen Diagnostiziermethoden ergaben, lag keine der erwähnten Erkrankungen vor. Patientin wurde der Hautklinik überwiesen, die nach nochmaliger Untersuchung Akne conglobata diagnostizierte. Die erwähnten Nar-

ben rührten auch von verheilter Akne conglobata her. Patientin wurde in der Hautklinik weiterbehandelt mit Röntgenbestrahlung und Jodtherapie.

Der Fall zeigt, wie schwierig es ist, den Ursprung der Fistel zu erkennen. Wohl ist man geneigt, die Fistel mit dem Zahnsystem in Beziehung zu bringen. Röntgenkontrollen, Mundbefund und Spezialuntersuchung weisen jedoch in diesem Fall auf einen anderen Zusammenhang hin. Da an Beziehungen mit den eingezogenen Narben gedacht werden konnte, so ließ sich nach anfäglichen Schwierigkeiten die Fistel als Rezidiv erkennen und die Diagnose Akne conglobata erhärten. Die Behandlung, die kurz erwähnt wurde, fällt dem Hautspezialisten zu.

Endlich seien noch zwei Fälle angeführt, die allerdings weniger in die tägliche Zahnpraxis als in das Gebiet eines Spezialisten gehören. Sie seien ein Beleg für die oben erwähnten zahlreichen Grenzfälle.

Fall 25: Patientin leidet seit 20 Jahren an einer Trigeminusneuralgie. Es wurde des öfteren Alkohol injiziert, worauf jedoch keine Besserung eintrat. Ebenso erfolglos verliefen einige Bestrahlungen und eine Incision im Gebiet des Mandibularis und zwar — nach Angabe der Patientin — am Foramen Mandibulare (ein gefährlicher und schwieriger Eingriff, da man den Verlauf des Nerven nur annähernd bestimmen kann). In der jetzigen Therapie wurden wieder Alkoholinjektionen vorgenommen; jedoch ebenfalls ohne Erfolg. Es bliebe hier nur die Radikaloperation des 2. Astes am Ganglion Gasseri; Pat. lehnte indessen diesen Eingriff ab.

Obwohl Patientin alles versucht hatte, ihre Neuralgie zu bekämpfen, so führten doch die vielen Behandlungsmethoden nicht zum Ziel. In diesem Falle könnte nur die Radikaloperation die Patientin von ihrem schweren Leiden befreien. Die Operation als solche ist jedoch auf jeden Fall dem Spezialisten zu überlassen, da die Schwere des Eingriffes leicht unübersehbare Folgen nach sich ziehen kann.

Fall 26: Patient klagt über Blutungen aus der Nase und Schmerzen im OK. Nach 14 tägiger Beobachtung trat eine

Schwellung im OK r auf. 6| und 5| wurden extrahiert; dabei reichliche Eiterentleerung. Es erfolgte Krankenhausaufnahme. Obwohl alle Zähne gesund, jedoch locker waren, mußten sie entfernt werden. Breite Incisionen und Drainage erfolgten; dabei wurde das Antrum eröffnet. Eiterentleerung durch Mund und Nase. Nach zwei Tagen wurden kleine Sequester, nach weiteren 2 Tagen der ganze Antrumboden als Sequester entfernt. Langsam trat Besserung unter Drainage und Spülungen ein. Nach Wochen zeigte sich erneute Schwellung der Wange; Eiteransammlung in der Fossa temporalis. Der Abszeß wurde intraoral, später extraoral incidiert. Trotz Drainage erfolgte nochmals Temperaturanstieg; jedoch überstand der Patient die Krise. Nach 7 monatiger Krankheit endgültige Heilung. Es war zweifelhaft wie die Eiterung des Antrumbodens zustande gekommen war.[3] [4])

3) Boeck beschreibt mehrere Fälle, wo Komplikationen nach Osteomyelitis große Anforderungen an den Behandler stellen, und wo nur sicherste Anwendung einer erprobten Therapie die Patienten vor dem äußersten bewahrte Die Empyeme stehen an Zahl der Komplikationen im Oberkiefer am höchsten; dann folgen durch Einschmelzung entstandene Perforationen in Kiefer- und Nasenhöhlen. Im Unterkiefer ist eine Infektion der umgebenden Weichteile fast immer die Folge. Die chirurgische Behandlung nimmt Boeck sofort nach Abklingen der akuten Entzündungserscheinungen vor; letztere behandelt er — abgesehen von Incision und Drainage — weniger mit trockener Wärme als mit Eisbeutel, da diese Art der Behandlung für die Patienten wohltuender und schmerzlindernd ist.

4) Äußerst wechselreich und gefahrvoll sind die Komplikationen bei Osteomyelitis der Kiefer (Wassmund). Phlegmone der Lippe und der Wange gefährden den Patienten in sehr hohem Maße, da sie weit gefährlicher und schwerer zu behandeln sind als die Phlegmone des Mundbodens. Allgemeine Sepsis oder Thrombophlebitis mit Meningitis oder Orbitaltalphlegmone führen in 2—3 Tagen zum Tode, oder es kommt zum Absceß der Flügelgaumengruppe und Orbitalabsceß, die ebenfalls Meningitis im Gefolge haben. Als dritte Komplikation endlich ist das Antrumempyem mit anschließender Siebbeinzelleneiterung zu nennen. Im UK können sich Komplikationen des Halses und des Brustraumes ergeben. Als spezifische Komplikation bei UK-Osteomyelitis gibt Wassmund die plötzliche Entzündung der Temporalgegend an; gleichzeitig findet man oft eine Eiteransammlung, die ihren Ursprung am for. mand. hat (nach Wassmund). Die Eiterung hat sich also im Mandibularkanal ausgebreitet, am foramen in das Spa-

tium pterigomandibulare ergossen und dringt von hier weiter vor zur Temporalgegend, Schädelbasis oder Orbita.

Auch Simon beschreibt einen Fall von retropharyngealer Phlegmone und Eiteransammlung in der Schädelgrube im Anschluß an eine Zahnextraktion.

Bei all diesen kurz erwähnten Komplikationen entscheiden Stunden über das Leben des Patienten und nur größte Sachkenntnis und Aktivität vermögen den Patienten zu retten.

Es ist in diesem Falle ungeklärt, wodurch die starke Eiterung mit ihren Folgeerscheinungen hervorgerufen wurde, und ob die Ursache rhinogen oder dentogen bedingt war. Während der Behandlung, deren I. Stadium ohne weiteres vom Zahnarzt vorgenommen werden kann, ist ein Rhinologe zur Behandlung hinzuzuziehen. Stellen sich jedoch die beschriebenen Komplikationen ein, so ist Krankenhausaufnahme indiziert, da in einer zahnärztlichen Praxis derartige Fälle kaum behandelt werden können.[5])

5) An dieser Stelle sei noch einiges über die Radikaloperation der Kieferhöhlen nach Coldwell-Luc gesagt. Schubert untersuchte 707 Fälle solcher Operationen. Nur 26,4% zeigten keine Komplikationen. Als häufigere Komplikationen ergaben sich: Fieber, Schwellungen, Anginen, akute Mittelohrentzündung, Nachblutungen, Fisteln, Hämatom und Abscesse der Wange. In einem Fall lautete die Diagnose: Sepsis nach akuter Nebenhöhleneiterung; der Patient überstand die Krise. In einem anderen Fall (Diagnose: Kieferhöhlen- und Siebbeinentzündung, Meningitis purulenta, Thrombose des Sinus cavernosus [?]) kam er ad exitum.

Alle Komplikationen gewöhnlicher Entzündung konnten mit der für sie üblichen Behandlung geheilt werden und waren nicht lebensbedrohend.

Andere Autoren (Henke, Huizinga, Turner) begegneten Komplikationen nach der Radikaloperation wie Lungenabscesse, Embolien, Pneumonien, die zum größten Teil ad exitum führten.

Schluß.

Vorliegende Arbeit zeigt also, daß die tägliche Praxis des Zahnarztes von zahlreichen Zufällen begleitet sein kann, die ihm ein hohes Maß von Verantwortung auferlegen, und die ihn, besonders aber den Jungzahnarzt, vor scheinbar unlösbare Aufgaben stellen. Um solche in der Arbeit skizzierten Folgen auf ein Mindestmaß herabzusetzen, ist daher genaueste Diagnosestellung, gewissenhafteste Handhabung der therapeutischen Methoden und Zusammenarbeit mit einem größeren Krankenhaus notwendig.

Möchten somit die behandelten Fälle dem Jungzahnarzt Hinweise geben über mögliche Komplikationen bei zahnärztlich-chirurgischen Eingriffen und ihre Therapie, wie sie in dem betreffenden Falle im Großen Städtischen Krankenhause in Bremen ausgeübt wurde.

Schrifttum.

Beck: Üble Zufälle bei Zahnextraktionen. Inaug.-Diss. 1936.

Beiter: Blutung bei Kiefercysten. Inaug.-Diss. 1934.

Boeck: Über Osteomyelitis der Kiefer und ihre Komplikationen. DZW. Heft 19/1935.

Bouquet: In DZW. Heft 18/1936.

Braun: Zur Kasuistik ungewöhnlicher Fälle im poliklinisch-zahnärztlichen Betrieb. Inaug.-Diss 1935.

British Dental-Journal: Bd. 60, Nr. 1/1936.

Curtius: Tödlich verlaufene Allgemeininfektionen nach Zahnextraktionen. Inaug.-Diss. 1935.

Dobkowsky: Über die medikamentöse Stillung von Nachblutungen in der Zahnheilkunde. Zeitschr. f. Stomat. 1930.

Fiedler: Die Beziehungen der Zähne zu den Brüchen des Unterkiefers. Inaug.-Diss. 1935.

Franke: Über klinische Erfahrungen mit Sango-Stop. DZW. Heft 28/1936.

Fränkel: Die infektiöse Natur der Angina lacunaris. Arch. laryng. 4.

Gessner: Die Ohnmacht, der Schock und der Kollaps und deren Bekämpfung in der Zahnheilkunde. Inaug.-Diss. 1934.

Greve: Diagnostisch-therapeutisches Taschenbuch für Zahnärzte.

Groß: Praktische Erfahrungen bei der Wundbehandlung. DZW. Heft 19/1935.

Haas: Todesfälle im Anschluß an Zahnerkrankungen und Zahnbehandlungen. Inaug.-Diss. 1934.

Hahn: Die Parulis und ihre Behandlung. Inaug.-Diss 1936.

Halatschewa: Der Nachschmerz nach Extraktionen, seine Ätiologie und Therapie. Inaug.-Diss. 1935.

Hauenstein: Komplikationen bei dentalen Kieferoperationen und ihre operationstechnische Bedeutung. DZW. Heft 45/1936.

Hemprich: Über Nachblutungen nach Extraktionen. Inaug.-Diss. 1935.

Henke: wiedergegeben von Schubert.

Hepburn: In Fortschritte der Medizin. Nr. 26/1931.

Heydrich: Über Zufälle und üble Folgeerscheinungen in der zahnärztlichen Praxis. Inaug.-Diss. 1934.

Hinkelmann: Ein Fall plötzlicher einseitiger Erblindung bei Eiterung der Kieferhöhle derselben Seite. Inaug.-Diss. 1935.

Hoff: Über Zahnfrakturen. Inaug.-Diss. 1935.

Hoffmann: Über Zufälligkeiten und unerwünschte Folgeerscheinungen bei einfachen zahnärztlichen Eingriffen. Inaug.-Diss. 1934.
Holtz: wiedergegeben von Groß.
Huizinga: wiedergegeben von Schubert.
Immenkamp: Zur Klinik odontogen bedingter Komplikationen mit der Kieferhöhle. DZW. Heft 27/1935.
Kessel: Bericht über 20 Fälle aus der chirurgischen Abteilung des zahnärztlichen Instituts Tübingen. Inaug.-Diss. 1935.
Klaus: Üble Folge- und Begleiterscheinungen der zahnärztlichen Lokalanästhesie. Inaug.-Diss. 1935.
Kolbe: Bericht über 20 Wurzelspitzenresektionen und Cystenoperationen aus dem Patientenmaterial des zahnärztlichen Instituts Tübingen. Inaug.-Diss. 1935.
Komtritz: Über die Methoden der Blutstillung nach Zahnextraktionen. Inaug.-Diss. 1935.
Kranz: Klinische Zahnheilkunde und ihre Grenzgebiete.
Lattanzi: In DZW. Heft 13/1936.
Lickteig: Mitteilungen aus dem Straßburger Lazarett für Kieferverletzte. Deutsche Zahnheilkunde Heft 35 1/1916
Lindemann u. Hofrath: Die primäre Versorgung der Verletzungen im Mund-, Kiefer-, Gesichtsbereich. DZW. Heft 40/1935.
Misch: wiedergegeben von Klaus.
Montbrunn: Worauf sind lebensbedrohliche Komplikationen bzw. der letale Ausgang nach Zahnextraktionen oder zahnärztlichen Maßnahmen zurückzuführen? Inaug.-Diss. 1936.
Müller: wiedergegeben von Klaus.
Orthen: Unglücksfälle nach Zahnextraktionen bei Hämophilen und kritische Untersuchungen über die therapeutischen Maßnahmen. Inaug.-Diss. 1933.
Petz: Blutstillung bei Blutungen aus der Arteria alveolaris inf. und mentalis. Inaug.-Diss. 1935.
Ponfik: Komplikationen der Nebenhöhleneiterung mit Durchbruch in die Orbita. Inaug.-Diss. 1935.
Port-Euler: Lehrbuch der Zahnheilkunde.
Prager: Die Herstellung normaler Kieferbeziehungen bei veralteten bzw. schlecht verheilten Unterkieferfrakturen. Deutsche Zahnheilkunde Heft 50/1921.
Rebel: In DZW. Nr. 25/1926.
Redell: In DZW. Heft 31/1936.
Reichenbach: Leitfaden der Kieferbruchbehandlung.
Schaefer: Über Komplikationen bei und nach der Entfernung unterer Molaren. Inaug.-Diss. 1936.
Schleicher: Über Kanülenbruch bei der Mandibular-Anästhesie. Inaug.-Diss. 1936.
Schmidt: Zur Heilung intraoraler Operationswunden. Inaug.-Diss. 1936.

Schneider: In DZW. Heft 26/1936.
Schott: Von Weisheitszähnen ausgehende Erkrankungen und deren Komplikationen. Inaug.-Diss. 1934.
Schubert: Verwicklungen im Gefolge von Kieferhöhlenoperation nach Caldwell-Luc. Inaug.-Diss. 1935.
Schulz: Die Tamponade der Extraktionswunden unter Berücksichtigung von Tabotamp. Inaug.-Diss. 1933.
Schweiger: Über Nachbehandlung bei blutigen Eingriffen in der Mundhöhle. Inaug.-Diss. 1935.
Schwellenbach: Die Ursache, Behandlung, Verlauf der in der Zahn- und Kieferklinik in den letzten Jahren zur Beobachtung gekommenen Kiefer-Osteomyelitiden im Vergleich zu den Knocheneiterungen des übrigen Körpers. Inaug.-Diss. 1936.
Seldin: In Dental Cosmos Bd. 78/1936.
Simon: Über einen Fall von Osteomyelitis des aufsteigenden Unterkieferastes mit retropharyngealer Phlegmone und Eiterdurchbruch in die mittlere Schädelgrube im Anschluß an eine Zahnextraktion. Inaug.-Diss. 1933.
Singer: In DZW. Heft 27/1936.
Soden: In Zahnärztliche Rundschau Bd. 45, Nr. 1/1936.
Steinle: Trigeminusneuralgie im Anschluß an operative Kieferbehandlung. Inaug.-Diss. 1933.
Stolte: In DZW. Heft 27/1935.
Strohschneider: Vergleichende Untersuchungen über die schmerzstillende Wirkung einiger Antipyretika. Inaug.-Diss. 1935.
Tainsy: In DZW. Heft 44/1936.
Tietze: Über einen Fall von Actinomycose im Anschluß an eine Dentitio difficilis des unteren Weisheitszahnes. DZW. Heft 35/1935.
Turner: wiedergegeben von Schubert.
Volk: Zahnextraktionen und deren Komplikationen. Inaug.-Diss. 1934.
Volz: Kunstfehler in der Zahnheilkunde. Inaug.-Diss. 1936.
Waldapfel: Die pathologisch-anatomische Vorbedingung für die Entstehung der traumatischen Angina. Deutsche Hals- usw. Heilkunde Bd. 30/1932.
Wannenmacher: wiedergegeben von Reichenbach.
Wassmund: Lehrbuch der praktischen Chirurgie des Mundes und der Kiefer.
Wegener: Sepsis, ausgehend von einer infizierten Zahncyste. Inaug.-Diss. 1935.
Weise: Die chirurgische Wurzelbehandlung mehrwurzeliger Zähne unter besonderer Berücksichtigung des Zahnfleischrandschnittes nach Peter (Erlangen). Inaug.-Diss. 1936.
Zilkens: wiedergegeben von Schaefer.

Lebenslauf.

Am 23. September 1913 wurde ich, Werner Beckmann, als Sohn des Stud.-Rates Dr. Hermann Beckmann in Bremen geboren. Ich besuchte zunächst die Mittelschule in Göttingen; dann das Realgymnasium in Bremen. Hier legte ich Ostern 1933 — nachdem ich 2 Jahre praktisch in einem Dental-Laboratorium gearbeitet hatte — als Externer die Reifeprüfung ab. Ich studierte dann in Göttingen Zahnmedizin, bestand dort das Physikum und ging nach dem 4. Semester nach Bonn, wo ich im Oktober 1936 das zahnärztliche Staatsexamen ablegte und gleichzeitig die Approbation als Zahnarzt erhielt.